·短篇报道· 文章编号:1002-0217(2015)06-0609-02

乳腺癌肝转移再穿刺 HER-2 转变 1 例报道

胡 琴,王可武,张 涛,殷 飞
(芜湖市第二人民医院 肿瘤科,安徽 芜湖 241000)

【摘 要】目的:探讨乳腺癌治疗后分子分型改变的意义。方法:报道 1 例乳腺癌肝转移再穿刺 HER-2 转变行抗 HER-2 治疗并文献复习。结果:本例患者初始为三阴型乳腺癌,治疗后为 HER-2 过表达型。结论:乳腺癌治疗后分子分型可能发生改变,建议行再活检,为患者带来更多治疗机会。

【关键词】乳腺癌;肝转移穿刺;HER-2
【中图号】R 737.9 【文献标识码】A
【DOI】10.3969/j.issn.1002-0217.2015.06.030

1 病历资料

患者,女,64 岁,因"左乳浸润性导管癌术后近 3 年,右上腹不适 1 周"入院,患者 2011 年 6 月 3 日因"左乳包块"在我院行"左乳癌改良根治术"。术后病理:(左乳外上象限)浸润性导管癌,癌肿大小 6 cm×5 cm×4 cm。乳头下可见导管内癌成分,皮肤及基底手术切缘未见癌浸润。腋窝淋巴结 8+/13 见癌转移。ER(-)、PR(-)、HER-2(-)、P53(++)、E-cadherin(-)、MDR(-)、TOP-II2(-)、Ki-67(+)10%(见图 1)。术后在外院行 EC 序贯 T 方案化疗 6 周期(具体不详),行放疗 1 周期(共 25 次);之后定期随访。2014 年 5 月初患者觉右上腹隐痛不适,外院超声考虑肝占位可能,门诊拟"乳腺癌术化疗后,肝占位"收住院。入院后行骨扫描未见明显骨转移征象。2014 年 5 月 20 日行上腹部彩超及 CT 检查示肝脏多发转移(见图 2)。2014 年 5 月 22 日行 CT 引导下肝脏占位穿刺活检术,病理:(肝脏)腺癌,结合免疫组化结果和临床病史,考虑乳腺转移可能性大。免疫组化结果显示:ER(-),PR(-),AFP(++),CD34(-),CEA(++),HER-2(+++),CK/H(++),CK19(++),CK20(-),CK7(+),D2-40(-),E-cadherin(+++),Hepa(-),Ki-67(约 15%+),P53(+),TTF-1(-)(见图 3)。经患者及家属同意后,于 2014 年 5 月 30 日始行 TCH 方案化疗 4 周期,具体为紫杉醇 270 mg d1+卡铂 450 mg d1+曲妥珠单抗 488 mg(8 mg/kg)d1,末次化疗日期为 2014 年 8 月 1 日。2 周期疗效评价部分缓解,4 周期疗效评价维持部分缓解。之后曲妥珠单抗 6 mg/kg q21 d 维持至 1 年。2015 年 3 月 19 日上腹部增强 CT 示肝右后叶下段转移瘤,强化不明显(见图 4)。

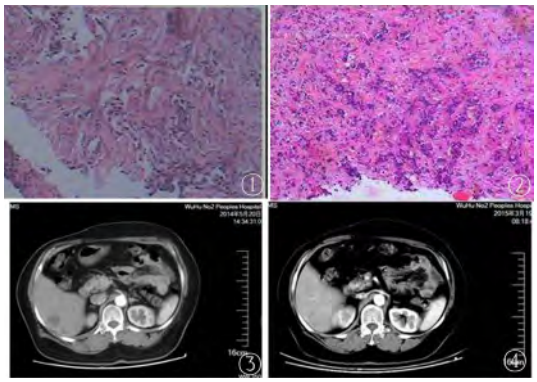

图 1 原手术病理(HE 染色,10×10)
图 2 肝穿刺活检(HE 染色,10×10)
图 3 上腹部 CT 示肝脏多发转移
图 4 化疗后上腹部 CT 转移灶明显缩小

2 讨论

雌激素受体(ER)、孕激素受体(PR)和人表皮生长因子受体 2(HER-2)状态是判断乳腺癌分子分型的重要指标,根据其不同的状态可以分为 Luminal 型(LuminalA 或 Luminal B)、HER-2 过表达型和 Basal-like(三阴)型。制定治疗策略时,必须明确患者 ER、PR、HER-2 等肿瘤生物学特征。HER-2 是一种原癌基因,在乳腺癌的侵袭和转移中发挥重要作用,其过度表达是患者预后不良的指标。曲妥珠单

收稿日期:2015-04-12
作者简介:胡 琴(1977-),女,副主任医师,硕士,(电话)18055316155,(电子信箱)huqin2007001@163.com.

?1994-2015 China Academic Journal Electronic Publishing House. All rights reserved. http://www.cnki.net

抗(赫赛汀)是针对 HER-2 的单克隆抗体,其在靶向治疗 HER-2 过表达的转移性乳腺癌中的作用已经得到证实[1]。

然而近年来多项研究显示,ER、PR 和 HER-2 的表达在乳腺癌原发灶和转移灶之间存在差异,这种差异可能会影响转移性乳腺癌患者治疗策略的选择及预后的判断,具有重要的临床意义[2]。Tanner 等[3]早在 2001 年就报道了乳腺癌的转移灶与原发灶相比,HER-2 状态会发生变化。现有的研究表明,转移灶的 ER、PR 和 HER-2 状态均有可能发生变化,导致晚期乳腺癌的治疗策略也随之改变。Idirisinghe 等[4]研究显示,在原发肿瘤和转移肿瘤中,ER 和 PR 表达的变化率分别为 18% 和 42%;在原发肿瘤和局部复发肿瘤中,ER 和 PR 表达变化率分别为 13% 和 33%,提示 ER、PR 在转移灶中的差异率高于局部复发灶。局部复发发生在原肿瘤切除部位,因此,它们会更可能保留原受体的表达。相比之下,来自远处转移的肿瘤克隆,通过淋巴系统转移和增殖,出现受体表达变化的可能性更大。并且发现原发肿瘤 PR 阳性者预后好,复发肿瘤 ER 阳性者预后好,原发肿瘤的 PR 状态更可能是影响患者预后的因素。HER-2 表达在原发肿瘤和转移肿瘤、原发肿瘤和局部复发肿瘤中的变化率分别为 7% 和 2%。Liu 等[5]研究也显示,在 46 例乳腺癌术后异时肝转移患者中,转移灶的 ER、PR、HER-2 状态与原发灶相比,发生变化者分别为30.4%、54.3% 及 10.9%;而在 12 例同时乳腺癌肝转移患者中,发生变化者仅为 0%、33.3% 及8.3%,推测乳腺癌术后的辅助化疗及内分泌等药物治疗可导致癌细胞基因水平上的变化,从而导致激素受体及 HER-2 状态的变化。

另一项研究[6]表明转移癌和原发肿瘤的不一致会影响预后,致疾病恶化。该项研究显示,对于 182 名 HER-2 阳性的原发性乳腺癌患者,转移后的不一致与更差的预后具有相关性。研究回顾发现,24% 的妇女($n = 43$)转移部位为 HER-2 阴性。HER-2 结果上不一致的病人比一致的病人生存期预后要差(HR,0.43;$P = 0.003$)。

分子表型不仅在乳腺癌原发灶和转移灶之间存在差异,在新辅助化疗前后也会发生改变。一项研究显示[7]新辅助化疗前后 ER、PR、HER-2 的表达均发生了改变,但差异均没有统计学意义。ER 表达在新辅助化疗后发生变化者在组织分级 2 级和 3 级患者中所占的比例分别为 63.63% 和 36.37%($P = 0.208$);而 PR 表达发生变化者在组织学分级为 2 级和 3 级的患者所占比例分别为 58.82% 和 41.18%($P = 0.016$);HER-2 表达变化在组织学分级 2 级和 3 级的患者所占比例分别为 66.67% 和 33.33%($P = 0.478$)。结论是新辅助化疗前后 PR 的表达在 3 级乳腺癌中会发生明显变化,而 ER、HER-2 的表达未受新辅助化疗影响。

考虑到内分泌治疗和靶向治疗的有效性,对复发转移肿瘤者进行受体检测为部分患者增加了治疗机会和选择。本例患者 2011 年手术时为三阴型乳腺癌,当前分子表型为 HER-2 过表达型,给予联合针对 HER-2 的单克隆抗体曲妥珠单抗治疗时取得了较理想的效果,因此临床上出现转移病灶时,建议再次活检,重新检测复发肿瘤的受体状态很有意义,明确受体状态有无改变,可进一步为患者的治疗和预后进行评估,并增加新的治疗希望。

【参考文献】

[1] Vogel CL, Cobleigh MA, Tripathy D, *et al*. Efficacy and safety of trastuzumab as a single agent in first-line treatment of HER2-overexpressing metastatic breast cancer [J]. J Clin Oncol, 2002, 20(3): 719-726.

[2] Broom RJ, Tang PA, Simmons C, *et al*. Changes in estrogen receptor, progesterone receptor and Her-2/neu status with time: discordance rates between primary and metastatic breast cancer [J]. Anticancer Res, 2009, 29(5): 1557-1562.

[3] Tanner M, Jarvinen P, Isola J. Amplification of HER-2/neu and topoisomerase Ⅱ alpha in primary and metastatic breast cancer [J]. Cancer Res, 2001, 61(14): 5345-5348.

[4] Idirisinghe PK, Thike AA, Cheok PY, *et al*. Hormone receptor and C-ERBB2 status in distant metastatic and locally recurrent breast cancer: pathologic correlations and clinical significance [J]. Am J Clin Pathol, 2010, 133(3): 416-429.

[5] Liu Jieqiong, Deng Heran, Jia Weijuan, *et al*. Comparison of ER/PR and HER2 statuses in primary and Paired liver metastatic sites of breast carcinoma in patients withor without treatment [J]. J Cancer Res Clin Oncol, 2012, 138(5): 837-842.

[6] Niikura N, Liu J, Hayashi N, *et al*. Loss of Human Epidermal Growth Factor Receptor 2 (HER2) Expression in Metastatic Sites of HER2-Overexpressing Primary Breast Tumors [J]. J Clin Oncol, 2012, 30(6): 593-599.

[7] 张乃千,陶维阳,史蓬亮,等. 新辅助化疗对乳腺癌分子表型的影响[J]. 实用肿瘤学杂志, 2013, 27(2): 160-164.

?1994-2015 China Academic Journal Electronic Publishing House. All rights reserved.　http://www.cnki.net